

INTOXICAÇÃO DERMATOLÓGICA POR BANHO DOMÉSTICO DE AMITRAZ EM UM CÃO: RELATO

DERMATOLOGICAL POISONING BY DOMESTIC BATH OF AMITRAZ IN A DOG: REPORT

Beatriz Teixeira MARTUCHI¹; Rodrigo Prevedello FRANCO².

1 Aprimoranda em Clínica Médica de Pequenos Animais/Universidade de Marília

E-mail: martuchibeatrizteixeira@gmail.com

2 Docente do curso de Medicina Veterinária/Universidade de Marília

E-mail: vetrpf@yahoo.com.br

Resumo

As intoxicações na clínica de cães e gatos são muitas vezes acidentais e geralmente, causado por tutores em função de realizar o controle e eliminação de ectoparasitas. A intoxicação por amitraz é muito comum devido o produto ser encontrado em loções e soluções tópicas, coleiras e no controle ambiental, com a intoxicação originada da exposição cutânea, lamberuduras e ingestão de coleiras. Assim, o presente trabalho tem como objetivo descrever o quadro clínico de um canino intoxicado por amitraz. Para isso, chegou no atendimento clínico um canino, fêmea, oito anos de idade, sem raça definida, pesando 6,8kg de peso apresentando o quadro clínico de apatia, incoordenação motora e tremores musculares generalizado. Ao exame físico notou-se bradicardia, com frequência cardíaca média de 64 bpm e hipertermia com valores de 187 mg/dL, exames laboratoriais foram realizados, evidenciando apenas a hiperglicemia sérica. Foi instituída uma terapia farmacológica a Após evolução de forma satisfatória clinicamente em função dos achados clínicos e resposta terapêutica, pode-se concluir que se tratava de uma intoxicação dermatológica por banho doméstico de amitraz.

Palavras-chave: Amitraz. Banho. Intoxicação.

Abstract

Poisoning in the dog and cat clinic is often accidental and usually caused by tutors in order to control and eliminate ectoparasites. Amitraz poisoning is very common because the product is found in lotions and topical solutions, collars and in environmental control, with intoxication originating from skin exposure, licking and ingestion of collars. Thus, the present study aims to describe the clinical picture of a canine intoxicated by amitraz. For this, a canine, female, eight years of age, of mixed breed, weighing 6.8 kg in weight, presented clinical symptoms of apathy, motor incoordination and generalized muscle tremors. On physical examination, bradycardia was noted, with an average heart rate of 64 bpm and hyperthermia with values of 187 mg / dL, laboratory tests were performed, showing only serum hyperglycemia. Pharmacological therapy was instituted after a satisfactory clinical evolution due to clinical findings and therapeutic response, it can be concluded that it was a dermatological intoxication caused by a domestic amitraz bath.

Keywords: Amitraz.Intoxication. Shower.

INTRODUÇÃO

O uso de agentes tóxicos é a principal causa de intoxicação em cães e gatos (ABREU & SILVA, 2014), com os fatores da toxicidade e sinais clínicos relacionados com o composto envolvido. O amitraz é encontrado em loções tópicas, soluções e coleiras carrapaticidas (ANDRADE, 2015; GFELLER & MESSONIER, 2006) e no tratamento de demodicose (GFELLER & MESSONIER, 2006). As intoxicações, muitas vezes são acidentais, provocado por tutores que buscam alternativas para eliminar ectoparasitas (ABREU & SILVA, 2014).

As intoxicações podem ocorrer por exposição cutânea, ingestão das soluções ou partes das coleiras (GFELLER & MESSONIER, 2006), além da aspensão ou imersão dos animais, bem como a contaminação de alimentos que foram pulverizados pela droga (ANDRADE, 2015). Nos casos de ingestão tóxica ocorrerá a hidrólise ácida no estômago e o metabolismo oxidativo hepático (ANDRADE, 2015; GFELLER & MESSONIER, 2006), com sua excreção

hepática e renal por até três dias (GFELLER & MESSONIER, 2006). A dose letal média é de 100mg/kg, porém com doses de 10 a 20mg/kg, os sinais clínicos já são aparentes.

O amitraz é pertencente ao grupo das formamidinas desenvolvendo um quadro clínico semelhante aos piretróides e inibidores da colinesterase (PIRES, 2008), fazendo interação com receptores agonistas alfa2 adrenérgicos e alfa 1 adrenérgicos (ANDRADE, 2015) e provocam de forma secundária a inibição da enzima monoaminoxidase (MELO et al. 2002).

A ação de alfa2 adrenérgicos pode ocorrer nas duas primeiras horas após a intoxicação, interferindo com o metabolismo da adrenalina e outras catecolaminas, levando ao aumento nos níveis dos neurotransmissores, como a serotonina (ANDRADE, 2015; MELO et al. 2002). Dessa forma os sinais clínicos são abrangentes e desencadeiam efeitos gastrointestinais, cardiorrespiratórios e urinário.

Como manifestação clínica gastrointestinal (ANDRADE, 2015), podem apresentar vômito, diarreia ou hipomotilidade intestinal devido a inibição da liberação de acetilcolina, o que reduz os movimentos peristálticos (MELO et al. 2002). Evidenciam bradicardia, arritmia sinusal, bloqueio sinoatrial, bloqueio atrioventricular de primeiro e segundo grau, como manifestação cardiológica, decorrente a ativação de receptores alfa 2 pré-sinápticos centrais, diminuindo a liberação de dopamina e noradrenalina, reduzindo o tônus simpático e a ação periférica no controle do tônus vascular (ANDRADE, 2015; ANDRADE, 2007).

Já no sistema nervoso central ocorre a estimulação adrenérgica pós-sináptica promovendo menor atividade simpática periférica (MELO et al. 2002), provocando sedação, perda dos reflexos, letargia, incoordenação motora, excitabilidade e agressividade, midríase, prolapso de terceira pálpebra (ANDRADE, 2015) e convulsões em uma fase transitória de excitação (ANDRADE, 2015; GFELLER & MESSONIER, 2006; MELO et al. 2002), ataxia, andar cambaleante, podendo progredir para o coma (GFELLER & MESSONIER, 2006).

O diagnóstico é realizado através da anamnese, identificação dos sinais clínicos, dosagens de glicemia, insulina, bem como o eletrocardiograma e histopatologia dos órgãos em casos de óbito (ANDRADE, 2015).

O tratamento é baseado na descontaminação dérmica e gastrintestinal dos pacientes, terapia suporte farmacológica (ANDRADE, 2015) e ambiental, como a manutenção do paciente em local tranquilo nas primeiras 24 horas (MELO et al. 2002). Além da fluidoterapia para manter a hidratação e débito urinário é possível realizar a acidificação da urina com

cloreto de amônio ou vitamina C pois aumenta a eliminação do agente e aquecer os animais hipotérmicos (GFELLER & MESSONIER, 2006; PIRES, 2008). A descontaminação com banhos e sabão nos casos de intoxicação cutânea e o uso da endoscopia nos casos de ingestão devem ser consideradas (ANDRADE, 2015; GFELLER & MESSONIER, 2006). Antagonistas revertem os sinais clínicos rapidamente, como a ioimbina na dosagem de 0,1mg/kg IV/IM a cada 6 horas e o atipamezol na dose de 0,1 a 0,2mg/kg IV/IM, bloqueando em até 10 minutos os sinais clínicos, podendo ser utilizado a cada 3 ou 4 horas (ANDRADE, 2015; GFELLER & MESSONIER, 2006; PIRES, 2008).

OBJETIVO

O presente trabalho tem como objetivo descrever o quadro clínico de um canino intoxicado por amitraz.

RELATO DE CASO

Um canino, fêmea, 8 anos de idade, SRD, de 6,800 Kg, deu entrada no Hospital Veterinário da Unimar para atendimento clínico apresentando apatia, incoordenação motora e tremores generalizados. O responsável relatou que no dia anterior, banhou o animal com produto a base de amitraz, deixou seca-lo ao sol logo após o banho. Contudo, só observou os sinais clínicos 24 horas após, realizando o banho novamente com água e sabão. Ao exame físico foi aferido os parâmetros clínicos, com a frequência cardíaca (FC) de 64 bpm, frequência respiratória (FR) de 16 mpm; temperatura de 39,0°C e pressão arterial sistêmica de 120mmHg. As mucosas estavam normocoradas, linfonodos não reativos; sem presença de ectoparasitas e escore corporal 4/9; animal não apresentou algia abdominal ou organomegalia á palpação. Os exames laboratoriais realizados foram hemograma, ureia, creatinina, ALT, FA e albumina, todos estes, com os valores dentro do padrão da normalidade, apenas com o quadro de hiperglicemia sérica de 187 mg/dl. A terapia instituída foi a base de fluidoterapia com solução fisiológica a 0,9% na taxa de 5ml/kg/hora e administrado dois bolus de furosemida na dosagem de 1mg/kg, endovenoso a cada uma hora, visando eliminação do tóxico, e realizando a manutenção hídrica do paciente.

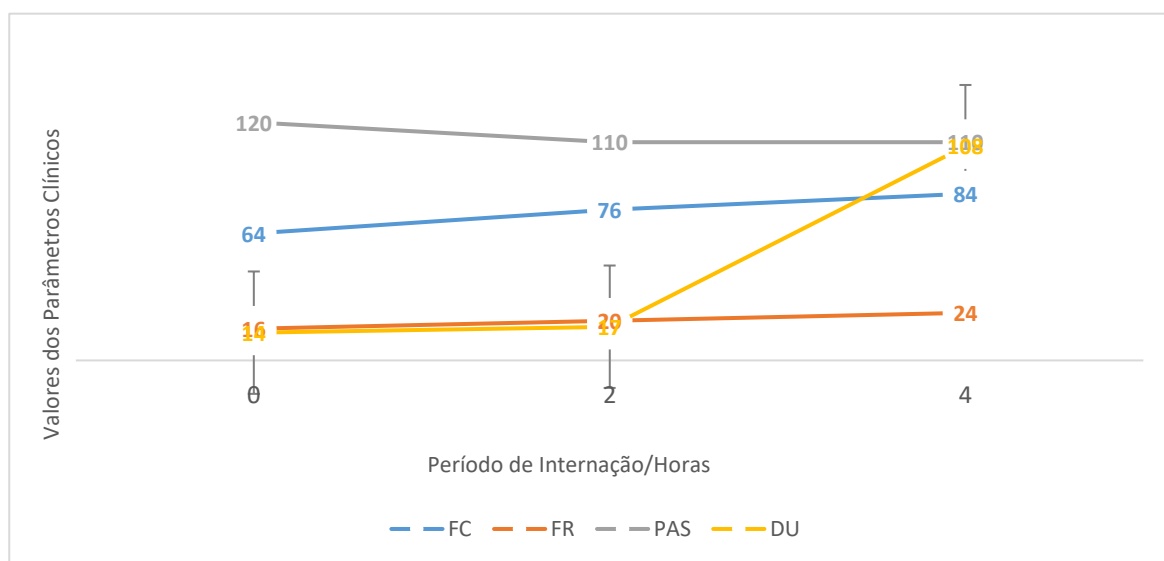
Posteriormente a terapia instituída, os parâmetros se normalizaram, com o aumento da FC (100 bpm) e da FR (32 mpm), redução da temperatura corporal (38,8°C) e redução da PAS (110 mmhg). A glicemia também reduziu (110 mg/dl) os seus valores séricos, com o aumento

do débito urinário (84 ml/hora) e a remissão dos sinais clínicos citados anteriormente. O tutor foi instruído a manter o animal sob internação em função do quadro clínico, mas por motivos pessoais, não autorizou a internação e levando o paciente.

Após 24 horas, o paciente retornou mais ativo e ausente de sinais clínicos aparentes. O responsável relatou a ingestão de alimento e água pelo paciente e novamente foi realizada a terapia descrita anteriormente, com o paciente sendo liberado para casa com os parâmetros dentro dos padrões de normalidade para a espécie e mantendo débito urinário. Uma terapia domiciliar preventiva foi prescrita a base de silimarina 20mg/kg, sid por durante 30 dias, já que a biotransformação do tóxico se dá no órgão citado. No retorno, o paciente se encontrava clinicamente estável com os parâmetros clínicos dentro da normalidade para a espécie canina.

DISCUSSÃO

O amitraz é usado como inseticida para o controle de ectoparasitas nos animais domésticos, com Abreu e Silva (2014) descrevendo que sua principal forma de intoxicação é acidental e ocasionada por tutores visando o controle e eliminação de ectoparasitas no animal e ambiental. SILVA et al. (2009) descreve que os medicamentos tópicos estão em quarto lugar de maior probabilidade de quadros de intoxicação, devido também a falta de prática e conhecimento dos tutores no manejo e durante o uso do produto, podendo facilitar a lambertura durante o banho. Esses efeitos ainda, podem ser exacerbados se estes animais



forem expostos ao sol, pois pode favorecer a absorção do agente. Tais dados corroboram com

Figura 1. Evolução de parâmetros clínicos em um canino fêmea, com intoxicação dermatológica por amitraz.

o presente relato, onde o animal foi banhado com o produto tóxico e exposto ao sol, conforme descritos pelo proprietário na anamnese.

Os sinais clínicos característicos pela intoxicação por amitraz, foram visualizados, principalmente a bradicardia ocasionada pela ação de alfa 1 e 2 agonística do amitraz, conforme descrito por Eizad-Mood et al. (2011). De acordo com Andrade et al. (2007) a hipotermia ou hipertermia é previsível devido ao amitraz atuar como agonista alfa adrenérgico afetando o centro de termorregulação localizado no hipotálamo, dado condizente com o presente estudo, onde o animal apresentou hipertemia, fato esse congruente com Tilley e Smith Jr. (2015) e Andrade et al. (2008).

Tilley e Smith Jr. (2015) expuseram que os resultados alterados do perfil bioquímico sérico, como ALT, FA, ureia e creatinina e do hemograma são incomuns e que não há dados que se correlacionem aos sinais clínicos, conforme descrito no relato.

O diagnóstico foi realizado através dos sinais clínicos, anamnese, exame físico e dosagem de glicemia, conforme descritos por Melo et al. (2002) e Crivellenti e Borin-Crivellenti (2015).

O uso de ioimbina na dose 0,1mg/kg endovenosa ou intramuscular é indicado como antídoto específico, porém por não estar disponível no momento da conduta, a mesma não pode ser utilizada. Sendo assim, o tratamento de suporte foi instituído e não foram utilizados reversores para bradicardia, como a atropina na dose de 0,022 mg/kg devido ao seu emprego ser controverso, Tilley e Smith Jr. (2015) mencionam que seu uso não é indicado pois promove estase do trato gastrointestinal. Não foi realizada limpeza dérmica do animal, pois a tutora já havia realizado minutos antes de trazer o animal para o atendimento.

CONCLUSÃO

Posteriormente a avaliação clínica e evolução satisfatória do paciente, podemos confirmar que se tratava de um caso de intoxicação dermatológica por banho doméstico de amitraz.

REFERÊNCIAS

ABREU, B. A; SILVA, D. A. Drogas relacionadas a casos de intoxicações em cães. **ACTA Biomedica Brasiliencia**, Rio de Janeiro, v. 5, n. 2, p. 71-78, 2014.

ANDRADE, S. F. Intoxicação por amitraz, avermectinas e milbemicinas. In: JERICÓ, M. M. et al. **Tratado de medicina interna de pequenos animais**. Rio de Janeiro: Roca, 2015. P.627 – 631.

GFELLER, R. W; MESSONNIER, S. P. **Toxicologia e envenenamentos em pequenos animais**. 2.ed. New York: Roca, 2006.

MELO, M. M. et al. Intoxicações causadas por pesticidas em cães e gatos. Parte II: amitraz, estricnina, fluoracetato de sódio e fluoracetamida, rodenticidas anticoagulantes e avermectinas. **Revista Educacional Continuada**, São Paulo, v. 5, f.3, p.259-267, 2002.

PIRES, R. C. **Toxicologia Veterinária: guia prático para o clinico de pequenos animais**. 2.ed. Campinas: HP, 2008.

CRIVELLENTI, L. Z; BORIN-CRIVELLENTI, S. **Casos de rotina em medicina veterinária de pequenos animais**. 2.ed. São Paulo: MedVet, 2015.

EIZADI-MOOD, N. et al. Amitraz poisoning treatment: Still supportive?. **Iranian Journal of Pharmaceutical Research**, Iran, v. 10, n. 1, p. 155-158, 2011.

ANDRADE, S. F. et al. Effects of experimental amitraz intoxication in cats. **Arquivo Brasileiro de Medicina Veterinária e Zootecnia**, Presidente Prudente, v. 59, n. 5, p. 1236-1244, 2007.

ANDRADE, S. F. et al. Estudo comparativo da intoxicação experimental por amitraz entre cães e gatos. **Braz. J. vet. Res. Anim. Sci.**, São Paulo, v. 45, n. 1, p. 17-23, 2008.

TILLEY, P. L; SMITH JR, F. W. K. **Consulta veterinária em 5 minutos**. 5.ed. São Paulo: Manole, 2015. P. 1233-1234.